

## نئوپلازی سرویکس (Cervical Neoplasia) :

سرویکس از اپی تلیوم استوانه ای که مجرای اندوسرویکس را مفروش می سازد و اپی تلیوم سنگفرشی که اگزوسرویکس را می پوشاند، تشکیل می گردد.

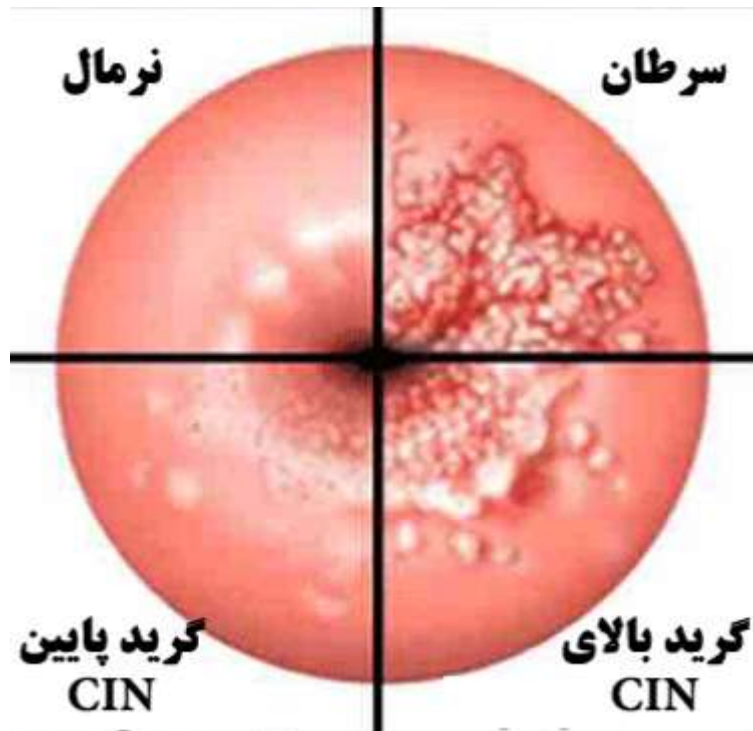
در سال ۱۹۴۷ مشخص شد که نوعی از تغییرات اپی تلیوم قابل شناسایی است که دارای نمای سرطان تهاجمی اما محدود به اپی تلیوم است. در مطالعات بعدی نشان داده شد که اگر این ضایعات درمان نشوند، ممکن است به طرف سرطان سرویکس پیشرفت کنند. پیشرفت های حاصل در زمینه بررسی سیتولوژیک، به شناسایی ضایعه پیش ساز اولیه به نام دیسپلازی منجر شد. به مدت سال های مدید، کارسینوم درجا (CIS) با روش بسیار تهاجمی (اغلب با هیستریکتومی) درمان می شد، در حالی که تصور بر این بود که دیسپلازی ها اهمیت کمتری دارند و از این رو دیسپلازی ها را یا درمان نمی کردند و یا از طریق بیوپسی کلپوسکوپیک و کرایوسرجری تحت درمان قرار می دادند. مفهوم نئوپلازی داخل اپی تلیومی سرویکس (CIN) در سال ۱۹۶۸ ارایه شد و در آن زمان عنوان کردند که دیسپلازی ها از توانایی پیشرفت برخوردار هستند.

**CIN I :** درگیری یک سوم اپیتلیوم (دیسپلازی خفیف)

**CIN II :** درگیری دو سوم اپیتلیوم (دیسپلازی متوسط)

**CIN III :** درگیری کل اپی تلیوم بدون تهاجم به استروما (دیسپلازی شدید و CIS)

کنسر مهاجم: درگیری غدد و استروما



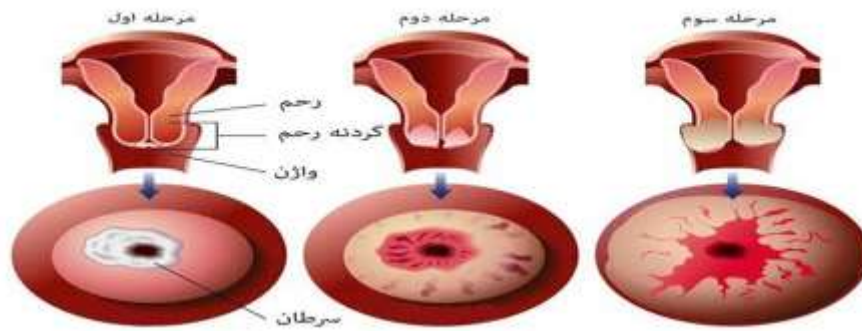
" در ۴۰ تا ۶۰ درصد موارد دیسپلازی ها به CIS پیشرفت می کنند و در ۷۰ درصد موارد CIS به کنسر مهاجم تبدیل می شود. در ۵۰ درصد موارد ضایعات دیسپلاستیک خود به خود دچار رگرسیون می شوند."

فاکتورهای مستعد کننده نئوپلازی سرویکس:

- شروع نزدیکی در سنین پایین و تعدد پارتنرهای جنسی
- HPV و HSV
- عفونت های مکرر و ضعف سیستم ایمنی
- OCP , سیگار و دی استیل بسترویل
- کمبود ویتامین A و C
- Smegma در افراد ختنه نشده

علائم بالینی:

### علائم هشدار دهنده سرطان دهانه رحم



دیسپلازی:

بدون علامت است و معمولاً در پاپ اسمیر کشف می شود.

کنسر مهاجم:

۱. لکه بینی بین سیکل ها، ترشح آغشته به خون، خونریزی خفیف و ظهور خون بعد از ادرار

۲. خونریزی بعد از نزدیکی (PCB)

۳. درد لگنی و ترشح خونی بدبو در مراحل پیشرفته

۴. زخم در سرویکس یا دیدن ضایعه شبیه گل کلم

"شایعترین علت مرگ در کنسر سرویکس، اورمی و پیلونفریت ناشی از انسداد مکانیکی می باشد."

انواع پاتولوژیک کنسر مهاجم سرویکس:

- اسکواموس سل کارسینوما (۸۰٪)
- آدنوکارسینوما (۱۰ تا ۱۵ درصد)
- سارکوماها و لنفوم های اولیه یا ثانویه (بقیه موارد)

"انتشار کنسر سرویکس عمدتاً با مهاجم موضعی مستقیم و از راه لنفاتیکها صورت می گیرد و متاستاز خونی در موارد اندکی رخ می دهد."

غربالگری:

از اواسط قرن بیستم، بررسی سیتولوژی سرویکس به روش اصلی برای غربالگری سرطان سرویکس تبدیل شده است. ترمینولوژی این رویکرد سیتولوژیک متحول شده است تا تحول و افزایش آگاهی از پاتوژنز بیماری مرتبط با HPV را در دستگاه تناسلی تحتانی منعکس کند.

ضایعات سنگفرشی بالقوه بدخیم در سه گروه قرار می گیرند:

۱. سلولهای سنگفرشی آتیپیک (ASC)
۲. ضایعات درجه پایین داخل اپیتلیوم سنگفرشی (LSIL)
۳. ضایعات درجه بالای داخل اپیتلیوم سنگفرشی (HSIL)

گروه ASC به دو زیر گروه تقسیم می شود:

۱. ASC-US
۲. ASC-H

LSIL ها شامل:

۱. CIN I
۲. تغییرات HPV (به نام آتیپی کویلو سیتوزی)

HSIL ها شامل:

۱. CIN II
۲. CIN III

واژه AGUS یا سلولهای آتیپیک غددی با اهمیت ناشناخته، برای مشخص کردن مدارکی دال بر وجود نئوپلازی غده ای و غیر سنگفرشی در سرویکس ایجاد شده است.

تشخیص:

- پاپ اسمیر
- تست شیلر
- کولپوسکوپی و بیوپسی سرویکس و کورتاژ اندوسرویکال
- کونیزاسیون

*Cervical Biopsy*

